DC
137.3
.B25
1894

Docteur Félix de Backer

LOUIS XVII

au cimetière de Ste-Marguerite

Enquêtes médicale.

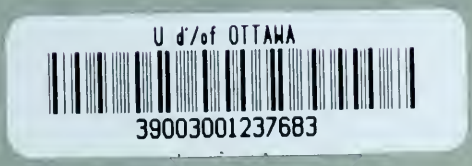

Docteur Félix DE BACKER

LOUIS XVII

Au Cimetière de Ste-Marguerite

ENQUÊTES MÉDICALES

PRIX : 2 FRANCS

PARIS
PAUL OLLENDORFF, ÉDITEURS
28 bis, RUE DE RICHELIEU, 28 bis.

1894

BIBLIOTHÈQUE NATIONALE

Inv. 18-Jn 70
6 V

LOUIS XVII

Au Cimetière Sainte-Marguerite

Ex Libris

La Bibliothèque
Université d'Ottawa
Ottawa, Canada

Gracieusement offert par

Dr. Léo Marion
Doyen de la Faculté des Sciences

juillet 1967

Universitas
BIBLIOTHECA
Ottaviensis

Examen des ossements.

Dr MAGITOT — Dr De BAKER — QUÉTIN *Dessinateur.* — D BILHAUT — TALRICH *Mouleur.* — Dr MANOUVRIER

Digitized by the Internet Archive
in 2011 with funding from
University of Ottawa

http://www.archive.org/details/louisxviiaucimet00back

Docteur Félix DE BACKER

LOUIS XVII

Au Cimetière de Ste-Marguerite

ENQUÊTES MÉDICALES

PRIX : **2** FRANCS

PARIS
PAUL OLLENDORFF, ÉDITEURS
28 *bis*, RUE DE RICHELIEU, 28 *bis*.

1894

Université
BIBLIOTHECA
Ottaviensis

DC
137.3
.B25
1894

AVANT-PROPOS

Le rôle du Médecin appelé pour une expertise doit être, nous semble-t-il, d'une grande sobriété et se borner à signaler le " FAIT BRUTAL *".*

Constater des réalités, les mettre d'accord avec les données scientifiques, faire une sorte d'équation, en plaçant d'un côté ce que définit la médecine légale et de l'autre ce que l'on a sous les yeux : telle est la seule manière de comprendre le devoir en une circonstance aussi délicate que celle qui s'est offerte à nous.

Les déductions, les interprétations, les explications historiques sortent du domaine médical; nous nous sommes interdits, dès l'abord, de nous y laisser entraîner.

Nous nous sommes imposés même de ne point lire le rapport dressé en 1846, par nos confrères, le Dr Récamier et le Dr Milcent, avant d'avoir complètement achevé notre rapport personnel, et ce n'est qu'après avoir déduit nos conclusions que nous nous sommes rendu un compte détaillé de nos mensurations; elles étaient, pour la plupart, d'accord avec celles de nos illustres devanciers, ne nous permettant pas de douter un seul instant que nous fussions en présence du même squelette.

Nous pouvons aujourd'hui certifier l'identité absolue.

Notre mission se borne à livrer aux historiens les faits relevés par nous : nous en restons là.

Dr DE BACKER

Paris, le 11 Juin 1894.

Photo. Marcas, Carp

Fémur et tibia gauches — vus de face.
Os iliaque gauche — vue extérieure.
Os iliaque droit — vue intérieure.

Tête vue de trois quarts.

Docteur Félix DE BACKER

LOUIS XVII

Au Cimetière Sainte-Marguerite

ENQUÊTES MÉDICALES

Le mardi 5 juin 1894, à la requête de Me G. Laguerre, je me rendis au cimetière de Sainte-Marguerite, où je trouvais M. Le Jaïn, commissaire de police, un délégué de la Préfecture de police, un délégué de la Préfecture de la Seine, M. l'abbé Paradis, curé de Sainte-Marguerite, M. et Mme Laguerre, M. Labrousse, plusieurs représentants de la Presse, M. Otto Friedrichs, Maluin, etc...

Dans une fosse profonde d'environ deux mètres, une petite caisse dont le couvercle portait gravée, à la partie interne, l'inscription suivante :

L.... XVII.

Aucune date, aucune autre écriture : la boîte était usée et menaçait de tomber en morceaux ; M. Méline, entrepreneur, qui dirigeait le travail des fouilles, fit glisser une planche saine sous le bois vermoulu et l'on put ainsi placer, hors du lieu de sépulture, le squelette que j'avais à examiner.

Mme Séverine qui est venue voir « le trou » dit exactement :

« Il a fallu un hasard quasi-miraculeux pour faire retrouver, « presque de suite, le pseudo-cercueil. C'est là, sous cette croix en « soupirail qui éclaire l'un des caveaux mortuaires de l'église, que les « fouilles ont amené la découverte souhaitée. Dans ce caveau sont « enterrées des religieuses, soit décédées dans la paix de leur ordre, « avant 1793, soit exécutées par ordre du Tribunal Révolutionnaire. Il « est même d'autres victimes : un de ces crânes de femme, mince « et délicat, est fendu d'un coup de sabre...

« Le sol est jaune, strié d'esquilles, hérissé de tibias. Des têtes « sans dents, sans yeux, y émergent, avec le rictus sardonique « d'outre-tombe... raillant la vie » (1).

Je demandai une table pour y déposer un à un les ossements et je commençai aussitôt l'examen sommaire du contenu de la petite caisse de bois.

Ce qui me frappa dès l'abord, ce fut la section régulière du crâne, portant manifestement les traces d'une autopsie classique, faite par des mains expérimentées. L'inspection très générale me donna de suite l'impression que nous nous trouvions en présence d'un adolescent de quatorze à seize ans.

M. Dumont, rédacteur du *Temps*, prenait à ce moment une note exacte de mes idées au fur et à mesure que je parlais, et il les traduisait quelques heures après dans son journal de la façon suivante (2) :

« Le docteur de Backer, qui assistait aux fouilles, procède à l'exa- « men des ossements : il a constaté que le crâne du squelette avait été « scié, ce qui prouve qu'on a fait l'autopsie du cadavre au moment du « décès.

« Le docteur a, en outre, constaté que la boîte cranienne, dont les « sutures sont parfaitement formées, ne pouvaient contenir qu'un cer- « veau d'enfant; que la mâchoire inférieure avait 18 centimètres de « pourtour; que le sommet de l'angle était de 9 centimètres; que cette

(1) *Figaro*, 10 juin 1894.
(2) *Temps*, 6 juin 1894.

« mâchoire contenait quinze dents, dont une de sagesse prête à sortir; « que la mâchoire supérieure supportait seize dents; que la hauteur « du fémur était de 43 centimètres, et de 47 en comprenant la tête du « fémur; que la hauteur totale du fémur fixé au bassin était de « 82 centimètres; que l'omoplate mesurait 13 centimètres; que les « vertèbres étaient bien développées et paraissaient appartenir à un « enfant au-dessus de quinze ans.

« A côté des ossements, on a trouvé une certaine quantité de « cheveux blonds, bouclés et bien conservés. A l'intérieur du petit « cercueil on a découvert, parmi les os, une médaille portant l'effigie « de la sainte Vierge. Cette médaille, dont la frappe a été faite en 1832, « parait avoir été mise dans le coffre en 1846.

« Après un examen sommaire des diverses parties du squelette, « le docteur de Backer a déclaré, mais sous toutes réserves, qu'il « croyait que ce cadavre appartenait à un adolescent de quatorze à « seize ans. »

J'omets très *intentionnellement* les phrases du *Temps* qui ne se rapportent point directement aux faits matériels, sur lesquels seuls, nous avons à nous prononcer.

Voyant la gravité, au point de vue historique, que mes déclarations devaient avoir, je ne crus point pouvoir m'en rapporter à mes seules lumières et je demandai la permission de procéder à un examen plus approfondi.

Il était midi un quart, et je pris rendez-vous pour deux heures, laissant à M. Maluin, sacristain de Sainte-Marguerite, et de plusieurs autres personnes, la garde des ossements placés sur la table.

Je pensais alors que mon confrère, le Dr Bilhaut, chirurgien des enfants de l'*Hôpital International*, pourrait être d'une intervention utile pour confirmer ou combattre mes propres affirmations.

Il voulut bien se joindre à moi, et dans l'après-midi, à deux heures, en présence de M. Le Jaïn, commissaire de police, M. Georges Laguerre, M. Friedrichs, M. Théodore Massiac, M. Ichac, M. le curé de

Sainte-Marguerite, M. Méline, etc., nous examinâmes ensemble, une à une, chaque pièce du squelette.

A la suite de cet examen, nous rédigeâmes en commun le rapport suivant :

RAPPORT des Drs DE BACKER & BILHAUT

Nous soussignés, Dr de Backer, directeur de la *Revue de l'Antisepsie*, 53, chaussée d'Antin, d'une part ;

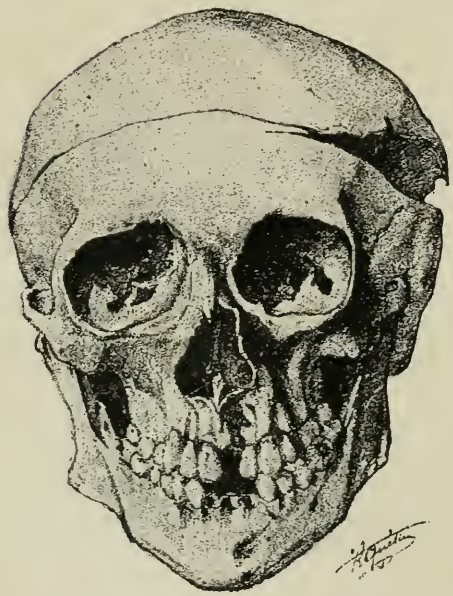

Dr Bilhaut, chirurgien des enfants de l'*Hôpital International*, 5, avenue de l'Opéra, d'autre part ;

Nous nous trouvons en présence de :

1° Un crâne sectionné à la scie par une main très expérimentée : la section part de la moitié supérieure de l'os frontal pour se rendre à la protubérance occipitale externe. — A signaler une échappée de la scie à l'union du frontal droit et du pariétal droit ; le trait passe exactement au-dessus du temporal gauche ; la partie située au-dessus du temporal fait défaut ; l'os a disparu ; c'est ainsi que nous trouvons absente une partie du pariétal gauche et une légère portion du frontal.

Les **sutures** sont régulières et assez serrées. Les os du crâne présentent une épaisseur moyenne de trois millimètres. En arrière de l'apophyse mastoïde droite existe un *os wormien*, ayant près de trois millimètres d'épaisseur. Les bosses pariétales sont normalement développées ; le front est un peu fuyant et l'on remarque que la bosse

frontale droite est un peu plus saillante que la gauche. Aucune trace de la suture des deux parties du frontal, *même après grattage.* A l'intérieur, la boîte crânienne est légèrement asymétrique, la fosse temporale droite est plus profonde que la gauche.

2° *Face* — La face est normalement développée. Les os qui la composent sont complets, sauf un des os du nez. Le canal lacrymal est admirablement conservé. La protubérance du nez paraît légèrement accentuée. L'orbite est relativement grande.

2° **Maxillaires** — Le *maxillaire supérieur* indique la place normale de quatorze dents; l'incisive gauche fait défaut, ainsi que la première grosse molaire. Les dents sont irrégulièrement placées, les deux incisives médianes sont saillantes en avant, tandis que la seconde molaire gauche empiète considérablement sur le bord interne de l'arcade dentaire.

Les dents de sagesse sont développées, mais non sorties, les deux dernières molaires gauches sont cariées, ainsi que l'avant-dernière molaire droite; il en est de même de la deuxième incisive gauche.

Le *maxillaire inférieur* est très développé, très épais; cette épaisseur atteint plus d'un centimètre au niveau de la dernière molaire.

L'écartement compris entre les deux condyles du maxillaire inférieur est de huit centimètres trois millimètres, et la largeur de l'os, mensuration faite de la partie externe d'un condyle à l'autre, est de douze centimètres.

13 dents existent sur le maxillaire inférieur à l'état de développement complet; l'avant-dernière molaire droite a dû être extraite, assez longtemps avant la mort; la suivante penche en avant, mais elle est séparée de celle qui la précède par un intervalle osseux plus

considérable que pour toutes les autres dents ; les deux dents de sagesse sont contenues dans leur alvéole. Une dent est cariée.

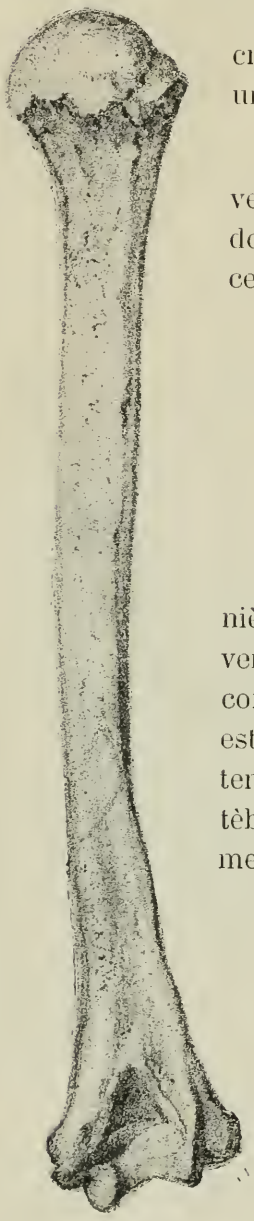

Humérus droit.

A en juger par le développement de la tête, nous croyons pouvoir conclure déjà qu'elle appartient à un adolescent d'au moins quatorze ans.

3° **Vertèbres.** — Nous ne trouvons que treize vertèbres, dont huit dorsales et quatre probablement dorsales, mais trop altérées pour les classer avec certitude. Une seule vertèbre lombaire, c'est la der-

nière, celle qui s'articule avec le sacrum ; cette vertèbre mesure onze centimètres en travers ; le corps en est haut de plus de trois centimètres ; elle est donc très développée. Le sacrum fait complètement défaut. En mettant en place toutes les vertèbres retrouvées, nous constatons très manifestement *un léger degré de scoliose.*

4° *Côtes.* — Nous trouvons quinze côtes complètes et deux fragments de côtes. Les deux premières sont larges et aplaties. En tenant compte de la courbure générale des côtes que nous avons pu recueillir, il faut en conclure que la cage thoracique était peu développée ; si l'on joint à ces signes ceux que nous avons constatés sur les vertèbres et ceux que nous

avons signalés en décrivant les bosses frontales, on doit en déduire qu'ils dénotent dans ce sujet un certain degré de rachitisme.

Membres supérieurs.

5° *Clavicule.* — Nous n'en trouvons qu'une seule, la gauche, bien conservée, longue de treize centimètres deux millimètres, rien d'anormal, sauf un peu d'usure aux extrémités.

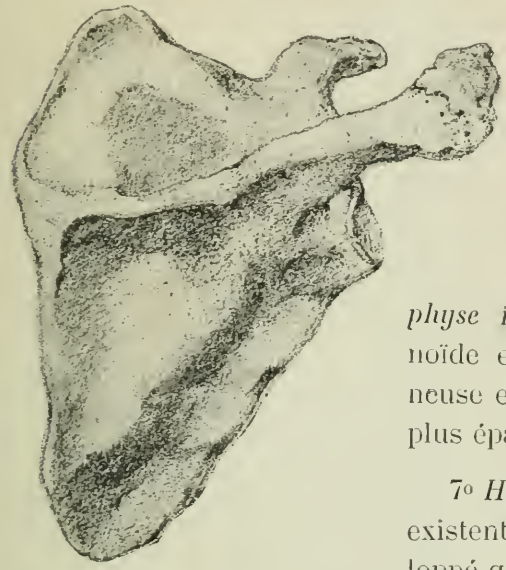

6° *Omoplate.* — La droite seulement, très bien conservée; le développement est très normal; l'apophyse coracoïde est très nettement accusée; à l'acromion, *l'épiphyse reste distincte*; la surface glénoïde est intacte; la fosse sous-épineuse est constituée par un os un peu plus épais qu'à l'état normal.

7° *Humérus.* — Les deux humérus existent; le droit est un peu plus développé que le gauche, ce qui est l'ordinaire; la longueur est de trente-deux centimètres pour le droit; le gauche a trente-et-un centimètres et demi. — Les deux extrémités sont bien conservées; les épiphyses supérieures sont distinctes de la diaphyse, il n'en est pas de même des épiphyses inférieures qui sont complètement ossifiées et bien soudées.

8° *Radius.* — Les deux extrémités du radius sont altérées et il est impossible de déclarer l'état des épiphyses.

9° *Cubitus.* — Les deux cubitus sont bien conservés à l'extrémité supérieure et là encore les deux épiphyses sont ossifiées.

10° *Mains.* — Les quelques phalanges qu'on retrouve sont d'un développement normal et d'une main moyenne, de même que certains os du carpe et du métacarpe.

Membres inférieurs

11° *Os des Iles.* — Ils ne sont représentés que par l'ilion, une partie du pubis; l'ischion fait défaut en majeure partie à droite, il existe à gauche. Il manque aussi à gauche une portion de la surface auriculaire s'articulant avec le sacrum. L'ilion a une largeur de quinze centimètres. La fosse iliaque interne est presque droite, à peine excavée.

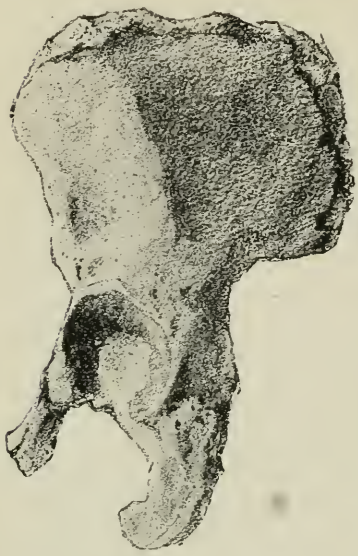

L'*acétabulum* est complètement ossifié. On n'y trouve aucune trace des cartilages de conjugaison.

A gauche, l'ischion est normal et la hauteur de l'os des îles, de l'ischion à l'épine iliaque antérieure et supérieure, est de dix-huit centimètres.

12° *Fémurs.* — Le fémur gauche, admirablement conservé, mesure quarante-six centimètres et demi. La tête fémorale est intacte; le col est complètement ossifié; on ne voit pas trace d'épiphyse; le grand et le petit trochanter sont complètement développés. A l'extrémité inférieure, au contraire, il y a un sillon profond donnant la démarcation exacte de la diaphyse et de l'épiphyse.

Le condyle interne, plus gros que l'externe, descend d'un centimètre et demi plus bas; il y a aussi une très légère courbure du fémur en avant.

Le *fémur droit* présente les mêmes caractères que le gauche, mais de ce côté, la tête fémorale fait défaut, ainsi que la partie supérieure du grand trochanter.

13° *Tibias.* — Les deux tibias sont bien conservés, d'égale longueur, trente-quatre centimètres et demi du plateau supérieur de l'os au sommet de la malléole interne. Le tibia gauche est légèrement

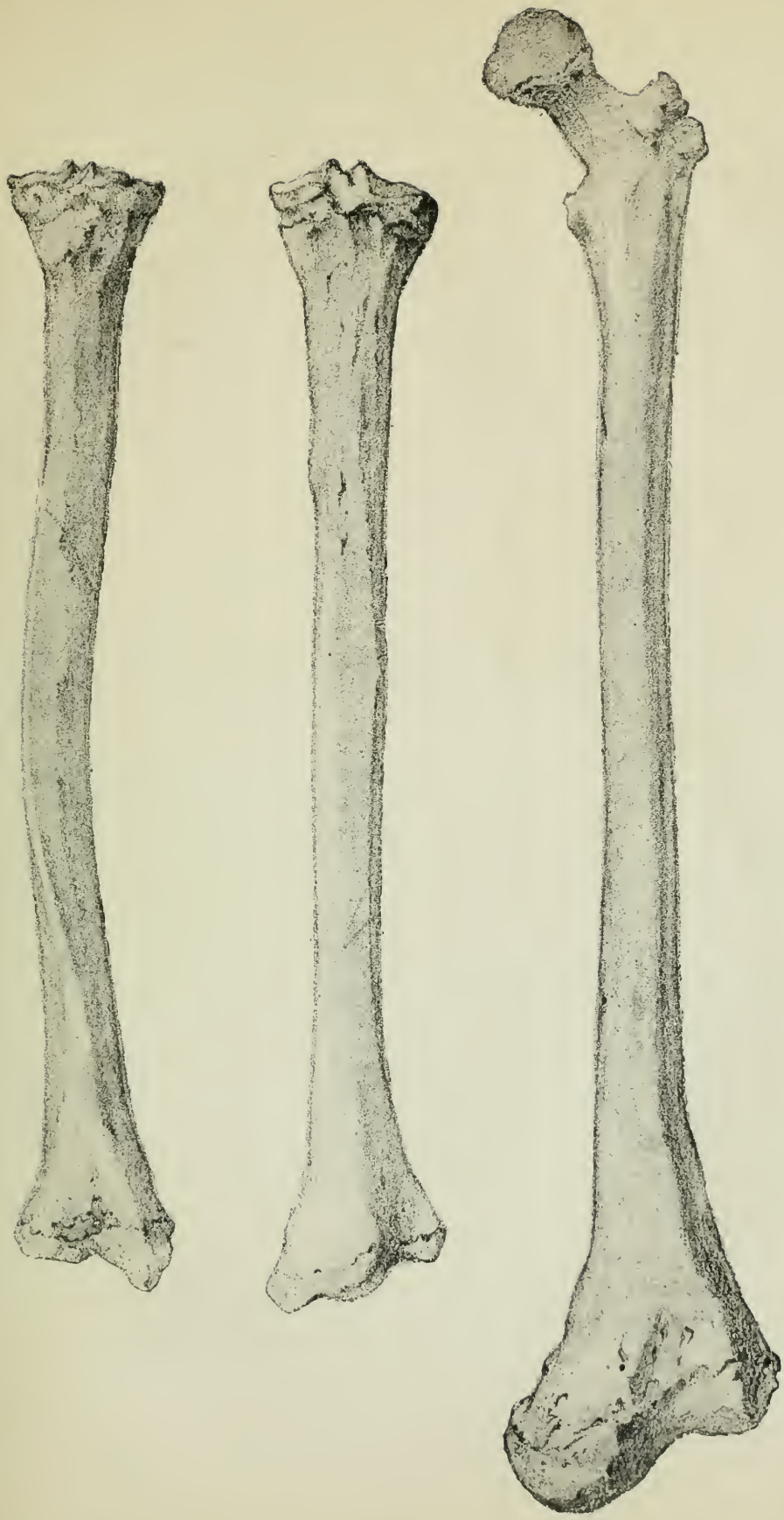

incurvé en dedans, le droit est direct. Les épiphyses supérieures et inférieures sont presque complètement soudées.

En reconstituant l'articulation du genou, on voit une certaine déviation en dedans donnant la notion d'un léger « *genu-valgum* ».

14° *Rotule.* — La gauche seule est retrouvée bien développée : quatre centimètres en hauteur, quatre centimètres trois millimètres en largeur.

En plaçant bout à bout, et dans leur position normale, le fémur, le tibia, l'astragale et le calcanéum, nous obtenons comme longueur totale quatre-vingt-huit centimètres et demi.

Nous trouvons aussi le premier métatarsien très développé avec une longueur de six centimètres quatre millimètres.

Les autres os du squelette font défaut; mais nous trouvons en plus une extrémité inférieure de l'humérus qui appartient évidemment à un autre sujet, *les deux humérus ayant été relevés très complets dans celui qui nous occupe.*

Nous ne devons pas oublier de mentionner une certaine quantité de cheveux dont la plus longue mèche a douze centimètres : ils sont bouclés, d'un blond roussâtre, extrêmement fins.

CONCLUSIONS

Il résulte de l'examen détaillé que nous venons de pratiquer :

1° Que nous nous trouvons en présence d'un sujet ayant appartenu au sexe masculin (ainsi que le démontre l'état particulier des os iliaques).

2° Le sujet a atteint l'âge de quatorze ans — qu'il peut avoir dépassé. — L'état des épiphyses, des humérus, des fémurs, des tibias, ainsi que l'examen de la boîte crânienne nous permettent de conclure dans ce sens.

L'état des maxillaires, leur développement et leur écartement, le système dentaire corroborent cette assertion.

3° Certaines modifications dans la direction de quelques os accusent une faiblesse spéciale qui s'est traduite par une légère scoliose, un retard dans le développement du thorax et un léger degré de *genu valgum* à gauche.

En foi de quoi nous avons signé le présent rapport.

Dr de Backer, Dr Bilhaut.

Paris, le 5 juin 1894.

Ainsi qu'il est facile de le voir, nous ne donnons dans ce rapport que des mensurations et des indications techniques ; il nous paraît utile d'entrer ici dans quelques détails.

Les os qui composent la tête sont, en majeure partie, admirablement conservés. Le séjour prolongé dans le sol leur a donné une teinte jaune, argileuse, uniformément répartie. La face n'est pas en rapport parfait avec le crâne ; elle semble plus volumineuse que le comportent les dimensions relativement petites de la boîte crânienne.

Déjà, en 1846, le Dr Récamier signalait ce fait, ainsi qu'on le voit dans le rapport ci-annexé. Les caractères d'infantilisme crânien que nous constatons se manifestent par l'exiguïté des diamètres crâniens que nous relevons :

1° Du fond de la glabelle à la protubérance occipitale externe, la mensuration a été pratiquée avec le compas d'épaisseur. Elle a donné 16 centimètres ;

2° Le diamètre bi-temporal : 13 centimètres 6 millimètres ;

3° Le diamètre bi-frontal : 11 centimètres ;

4° Celui de la base d'une apophyse mastoïde à l'autre : 11 centimètres.

La partie supérieure de la voûte crânienne a été détachée à la scie lors de l'autopsie du sujet. La section apparaît aussi bien aujourd'hui que si elle avait été pratiquée récemment. Les échappées de la scie sont nettement imprimées. Le trait est régulièrement fait. A gauche, il est tangent à la circonférence formée par le temporal. En arrière, il entame la protubérance occipitale externe, de sorte qu'à ce niveau, la section de l'os a lieu dans le point où celui-ci a son maximum d'épaisseur. A droite, dans une étendue de trois centimètres, l'occipital n'est point scié, mais une pesée faite, selon toute apparence, à la région antérieure gauche, a fait éclater cet os en arrière, à droite. En ce point, le raccordement de la calotte crânienne est absolument exact ; il n'y a pas, comme dans le reste de la division, la perte de substance déterminée par la scie.

Si l'on examine avec soin l'intérieur de la boîte crânienne, on le trouve asymétrique, grâce à la prédominance de développement de la fosse temporale droite. Les os sont parfaitement conservés, sauf une légère usure de la portion écailleuse du temporal, d'une minceur extrême en ces points.

En général, l'épaisseur du crâne est peu considérable. Les sutures fronto-pariétales ne sont pas très serrées, et avec un léger effort on y produit un peu de mobilité. Chez un sujet normal, dont l'accroissement est achevé, les os sont, en somme, bien plus épais. Il est même rare de trouver chez l'adulte des os aussi grêles ; néanmoins la tête est pesante, cela provient du peu de développement du diploé, la lame vitrée et la table externe présentant leur épaisseur ordinaire ; ces deux parties sont celles qui forment surtout le poids.

Nous trouvons une légère prédominance de volume dans la bosse frontale droite sur sa congénère. Nous avons signalé un fait analogue au sujet de la fosse temporale droite.

Les os de la face sont bien développés et dans un état remarquable de conservation.

L'aspect général est frappant : les orbites sont grandes, profondes et plus accentuées que chez les adultes en général. Les parois en sont très nettes.

Les os les plus fragiles, l'unguis, l'ethmoïde, les os propres du nez, sauf celui de gauche, un peu écorné, sont complets et bien conformés. Rien de saillant à signaler.

Le maxillaire supérieur nous intéressait particulièrement, en raison de l'évolution des dents et de la possibilité d'y trouver des éléments de diagnostic pour connaître l'âge du sujet. Nous renvoyons à la lecture du rapport pour les indications du nombre des dents, de leur disposition et l'apparition des dents de sagesse.

Aux deux extrémités de l'arcade dentaire supérieure on trouva l'alvéole de la dent de sagesse assez largement entr'ouverte. Une de ces dents a été retrouvée dans le cercueil contenant les restes. Elle présente les caractères suivants : sa couronne est complète jusqu'au collet, son évolution est presque achevée. Au niveau de la racine, elle est tronquée brusquement et se termine par des bords mousses. Sa longueur totale est de onze millimètres. Une fois sorties, ces deux dents porteraient à seize, le nombre de ces organes pour le maxillaire supérieur.

Le maxillaire inférieur a atteint un beau développement et ses dimensions ne répondent pas à celles que l'on retrouve chez les jeunes sujets. Dans notre rapport nous constatons le nombre des dents, leur rangement ; nous signalons en outre l'avulsion d'une molaire, l'oblitération de son alvéole, les conséquences qui en résultent pour la suivante. La dent de sagesse qui fait suite, la droite, moins gênée sans doute dans son évolution, est beaucoup plus avancée que la gauche. L'écartement compris entre les deux condyles du maxillaire inférieur est de huit centimètres trois millimètres et la largeur de l'os, mensuration faite de la partie externe d'un condyle à l'autre, est de douze centimètres. Ces mesures correspondent avec celles qui séparent

les deux cavités articulaires du maxillaire supérieur; il n'y a donc pas lieu de croire que ces deux pièces du squelette proviennent de sujets différents.

Tronc.

Les os du tronc que nous avons pu recueillir sont énumérés dans le rapport. Les côtes offrent un intérêt tout particulier : les unes, comme les deux premières, sont larges, aplaties, à petit rayon. Il en est qui offrent au niveau de leur angle un déjet remarquable. La courbure de certaines d'entre elles est régulière, au point qu'il semble que toutes les parties qui les composent figurent une demi-circonférence. Cette constatation est à rapprocher de la déviation constatée sur les vertèbres et très nettement sur une d'entre elles. L'apophyse épineuse est inclinée à droite ; le pédicule droit est sensiblement plus court que le gauche. En avant, la moitié gauche du corps vertébral semble échancrée, tandis que la moitié droite est déjetée en dehors. Ces faits sont connexes et justifient nos conclusions sur le degré de scoliose que nous avons signalé.

Membres.

Les membres supérieurs n'ont rien de spécial, à part les dimensions relativement peu élevées de l'omoplate. Ce qui a trait aux épiphyses est intéressant. L'articulation scapulo-humérale n'est pas arrivée à son complet développement. L'épiphyse de l'acromion porte un sillon à sa base. La tête humérale laisse voir aussi le sillon étroit, mais profond, qui donne la démarcation de la diaphyse. Au contraire, au coude, tout le travail d'ossification est achevé, pas le moindre sillon à la partie supérieure des cubitus.

Les membres inférieurs sont représentés par des os des îles, incomplets, sans doute, mais dont l'ossification est achevée. L'articulation coxo-fémorale est parachevée, tandis qu'aux genoux, les épiphyses sont nettement marquées par un sillon profond. Les tibias sont plus près de leur parfait développement.

Déjà édifiés par une étude plus approfondie et plus attentive de ces ossements, nous convîmmes de nous rendre à la *Société d'Anthrologie*, en séance ce jour-là à l'Ecole pratique de la Faculté.

Nous voulions demander un conseil à M. le professeur Laborde. Celui-ci, indisposé, délégua immédiatement l'un des membres les plus autorisés de la Société, M. le Dr Manouvrier. M. le Dr Magitot voulut bien l'accompagner.

NOTES

pour servir à la détermination de l'âge probable du squelette exhumé au Cimetière Sainte-Marguerite.

PAR LES DOCTEURS

G. MAGITOT,
Membre de l'Académie de Médecine,
Ancien président de la Société d'Anthropologie.

ET

L. MANOUVRIER,
Professeur à l'École d'Anthropologie,
Secrétaire-général-adjoint
de la Société d'Anthropologie.

I

DU SQUELETTE EN GÉNÉRAL

Examen des synostoses

Crâne. — La suture basilaire est fermée. Autrement dit, l'apophyse basilaire du sphénoïde est soudée au corps de l'os. Ce caractère est considéré, en craniologie, comme indiquant l'état adulte du crâne en ce qui concerne le terme de la croissance de la base du crâne.

Fémur. — Synostose complète de la tête fémorale. Synostose commencée de l'épiphyse inférieure.

Tibia. — Synostose à peu près complète des deux épiphyses du tibia.

Humérus. — Épiphyse supérieure de l'humérus synostosée partiellement du côté interne.

Os iliaque. — Synostose complète de la cavité cotyloïde.

Calcanéum. — Épiphyse presque complètement soudée du calcanéum.

Ces diverses synostoses épiphysaires suffisent pour assigner au squelette un âge minimum de seize ans, avec forte probabilité d'un âge plus avancé.

Dimensions du squelette

Crâne. — Diamètre antéro-postérieur :

Maximum	170mm
Transverse maximum	140

Ces deux dimensions ne figurent ici que pour mémoire, car la grandeur du crâne peut varier beaucoup suivant les individus pour un même âge.

Fémur. — Longueur totale en position, ou

Hauteur du fémur	455mm
Circonférence de la tête fémorale	126

Tibia :

Longueur totale (épine non compr. du tibia)	348
Circonférence minima	62
Circonférence au niveau du trou nourricier.	83
Largeur maximum de la tête du tibia	67

Humérus :

Longueur totale de l'humérus	316
Circonférence minima	50

Taille probable du sujet vivant (1)

D'après sa longueur fémorale, une taille de		1^m66
—	tibiale, —	1^m61
—	humérale, —	1^m62
D'après les trois longueurs.....		1^m63

Mais en raison de la faible complexion du sujet et de la minceur relative de ses os, on peut supposer qu'il était de ceux dont les membres sont longs par rapport à la taille. En ce cas, la taille ci-dessus serait trop élevée. Il se pourrait, à la rigueur, qu'elle fût trop élevée de 10 centimètres. D'après nos recherches, cette erreur maximum de 0^m10 peut être commise une fois sur 50 cas. En admettant que ce cas aberrant ait été celui de notre sujet, on obtiendrait comme taille minimum 1^m53 avec probabilité en faveur d'une taille intermédiaire entre ce minimum 1^m53 et la moyenne selon les probabilités ordinaires, 1^m63.

Conclusion: le sujet vivant avait une taille comprise entre 1^m53 chiffre minimum, et 1^m63.

Or d'après la statistique de M. Alphonse Bertillon, la taille moyenne à Paris est:

pour les garçons de 10 ans.....	1^m267
pour les garçons de 14 ans.....	1^m466
pour les garçons de 16 ans.....	1^m582
pour les garçons de 19 ans...	1^m639

Grosseur des os. — Il était important de mesurer la grosseur des principaux os longs des membres, en raison de la possibilité, hypothétiquement admissible ici, d'une croissance exagérée des os dans le sens de la longueur seulement; nous avons donné plus haut la mesure de cette grosseur pour le fémur, le tibia et l'humérus. Comme terme de comparaison, nous avons pu relever les mêmes mesures sur deux squelettes seulement. Ces squelettes d'âge certain, qui sont au laboratoire

(1) Voy. Manouvrier. Mémoire sur la détermination de la taille, d'après les os longs des membres, *in* Mémoires de la Société d'Anthropologie de Paris, T. IV.

d'Anthropologie de l'École des Éautes Études, ont appartenu, l'un à un garçon âgé de 13 ans et 9 mois, l'autre à une fille âgée de 14 ans et 3 mois.

Voici les chiffres :

	Garçon de 13 ans et 9 mois	Fille 14 ans et 3 mois	Squelette de Ste-Marguerite
Circonférence minima de la tête fémorale	110	—	126
Circonférence minima de l'humérus.....	—	42	50
Circonférence minima du tibia.....	55	47	62
Circonférence des tibias au niveau du trou nourricier.....	66	64	83

La grosseur des os de notre sujet était donc très supérieure à celle des os des deux individus de 13 et 14 ans que nous possédons.

Les renseignements tirés du squelette concordent donc pour démontrer que le sujet qui nous est présenté est celui d'un individu de 16 ans au minimum, avec probabilité d'un âge plus avancé.

II

Mâchoires et appareil dentaire

On vient de voir à quel résultat nous ont conduit, au point de vue de la détermination de l'âge, les données relatives au squelette. Considérons un instant ce résultat comme provisoire et cherchons, dans les conditions empruntées aux maxillaires et à l'évolution des dents, les conclusions à en tirer au même point de vue.

Or, on sait combien sont exacts et démonstratifs, les signes empruntés à l'appareil dentaire, au point de vue de la recherche de l'identité et de l'âge, aussi bien chez l'homme que chez les animaux (1),

(1) Voir E. Magitot et Ch. Legros, *Chronologie des follicules dentaires chez l'homme.* Association française pour l'avancement des sciences. Comptes-rendus du Congrès de Lyon, 1893. Voir aussi E. Magitot : *Des Lois de dentition chez les vertébrés*, Journal d'anatomie et de physiologie, 1893. — Voir aussi, du même auteur, les tableaux pour les déterminations de l'âge chez l'embryon et chez le nouveau-né. Comptes rendus de l'Académie des Sciences, 27 août 1874, et Académie de Médecine, 1888.

et l'on va voir immédiatement que ces signes ne permettront pas de maintenir au chiffre fixé tout à l'heure l'âge du sujet en question.

Les deux mâchoires, considérées dans leur ensemble, ont des dimensions relativement faibles ; les apophyses et les saillies osseuses de même que les insertions musculaires, sont peu marquées. La mâchoire supérieure, en particulier, est étroite et manifestement frappée d'un certain degré d'*atrésie*. Ce qui explique les dispositions vicieuses des dents correspondantes, ainsi que nous le dirons plus loin.

Cette atrésie a une autre conséquence, c'est qu'à la rencontre des deux mâchoires, la supérieure était en retrait sur l'inférieure, la parabole de la première étant inscrite dans la parabole de la seconde, c'est-à-dire inverse de l'état physiologique. La disposition qui en résultait devait se traduire sur le vivant par un certain degré de *menton de galoche*.

Les dents ne sont pas toutes en place ; quatre incisives, trois inférieures et une supérieure sont tombées du squelette, mais les alvéoles restées béantes permettent de les reconstituer.

Absence complète des dents de lait. Toutes les dents sont des dents définitives ; il n'y a plus trace de dents temporaires ou « *dents de lait.* »

Cette première constatation nous conduit à affirmer que le sujet qui nous est soumis, était âgé de plus de douze ans, puisque d'après les documents les mieux accrédités dans la science, la dernière dent de lait effectue sa chute à la *douzième* année. Mais cette date va bientôt être dépassée.

Les dents définitives sont, en effet, toutes sorties sauf les dents de sagesse dont nous parlerons tout à l'heure. Ces dents actuellement en place peuvent ainsi être analysées par groupes :

Les incisives. — Les incisives sont de dimensions moyennes et de forme normale. (Les latérales sont un peu atrophiées).

Les canines. — Les canines sont normales. Seulement à la mâchoire supérieure, ces dernières, ainsi que les incisives sont mal rangées, par suite de la diminution d'étendue ou de l'atrésie de l'arcade que nous avons signalée plus haut.

Les prémolaires. — Les prémolaires sont également en place et normales, sauf les deux secondes prémolaires supérieures rejetées en dedans pour la même raison d'insuffisance d'emplacement.

Les premières molaires. — Les premières molaires dont la sortie a lieu à six ans en moyenne et vulgairement dénommées pour cela : *dents de six ans* sont en place, sauf l'inférieure droite qui manque, bien que la série des dents ne présente en ce point aucune lacune. C'est là une particularité spéciale qui a une certaine importance en l'espèce.

Cette molaire a en effet été certainement extraite chirurgicalement assez longtemps après sa sortie, puisque le vide causé par cette opération est actuellement comblé.

A quel âge remonte vraisemblablement cette extraction ?

Les probabilités nous conduisent à penser que cette dent frappée prématurément de carie (ainsi que son homologue du côté opposé qui est profondément altérée), a dû être enlevée vers huit ou neuf ans par exemple, c'est-à-dire antérieurement à la sortie de la deuxième molaire (12 ans), de sorte que celle-ci a pu, par son rapprochement vers la seconde prémolaire, combler entièrement la lacune opératoire.

Combien de temps a paru exiger ce travail ? Plusieurs années assurément ; de sorte que la deuxième molaire, sortie de 12 à 13 ans, n'a pu, suivant nos calculs, arriver au contact de la prémolaire que vers 15 ou 16 ans.

Voilà donc, en ne tenant compte que des considérations qui précèdent, l'âge probable de notre sujet avancé vers 16 ans. Mais ce n'est pas tout, et il nous reste à invoquer le témoignage des dents de sagesse qui ne sont pas sorties, mais dont l'examen pourra être fait dans les alvéoles qui les renferment encore.

Mais résumons d'abord l'état de la dentition sans tenir compte de ces derniers. C'est ainsi que nous arrivons à constituer les formules suivantes.

Formules dentaires.

Dentition temporaire : — 0 —

Dentition définitive :

$$\text{Inc.}\ \frac{2+2}{2+2},\ \text{can.}\ \frac{1+1}{1+1},\ \text{prém.}\ \frac{2+2}{2+2},\ \text{mol.}\ \frac{2+2}{1+2}=27.$$

— *Les dents de sagesse.* — Abordons maintenant l'étude des *dents de sagesse :*

Celles-ci sont toutes les quatre visibles dans les loges osseuses qui les renferment au-delà de la série des dents existantes. Selon toute probabilité, elles étaient encore recouvertes de la muqueuse, mais leur éruption au dehors était prochaine, car non seulement les couronnes sont entièrement formées mais les racines ont déjà plusieurs millimètres de hauteur.

Dates minima et maxima de l'éruption.

Or, d'après les documents invoqués plus haut, la première trace de la couronne des dents de sagesse (*chapeau de dentine*) apparaît à la douzième année et l'éruption au dehors s'effectue aux dates minima de dix-huit ans et maxima de vingt-deux ou vingt-cinq ans.

L'âge du sujet doit être porté de dix-huit à vingt ans.

Cette dernière constatation a une extrême importance, elle nous conduit à un âge bien supérieur à ceux qui ont été fixés d'après tous les autres caractères. Ainsi l'état du squelette porte l'âge probable de seize ans au minimum, conclusion qui suffirait déjà à repousser l'hypothèse que le squelette avait pu appartenir à Louis XVII ; mais nous ne pouvons nous en tenir là et de l'enquête sur l'évolution des dents, il faut conclure que le sujet qui nous a été soumis était âgé de dix-huit à vingt ans.

Quoi qu'il en soit, ces résultats rappellent singulièrement les assertions, bien que très timidement exprimées, des médecins chargés en 1846 de l'exhumation des mêmes ossements.

Ainsi, Récamier écrit dans son rapport que les os et les dents semblent appartenir à un sujet de 15 à 16 ans au plus.

Il ajoute que le Dr Bayle, qui était un anatomiste distingué, fut interrogé par lui, et d'après l'état de la tête, affirma également l'âge de 15 à 16 ans. Lallemand et Andral portèrent cet âge à 20 ans, en se basant précisément sur l'état des dents de sagesse. Enfin le Dr Simon de L'Heiys, cité aussi par Récamier, dépassa l'âge de 20 années.

Comme on l'a vu, nos constatations ne nous conduiraient pas tout à fait aussi loin que les observations qui précèdent.

Question de sexe

La question de sexe du squelette nous a un instant occupés ainsi qu'elle s'était posée déjà en 1846. Récamier sans se prononcer d'une manière positive par suite de l'absence de certaines pièces, le sacrum par exemple, incline vers le sexe masculin. Il s'agissait donc très probablement d'un jeune homme au sortir de l'adolescence presque adulte, mais chétif, malingre de santé sans doute misérable, ce qu'attestent la minceur des os du crâne, la gracilité des membres et aussi l'état très défectueux des dents, lesquelles sont non seulement mal rangées et difformes, mais encore frappées de défectuosités de structure qui ont amené la carie plus ou moins avancée dont on reconnaît parfaitement les traces sur un grand nombre de points.

En résumé, les observations renfermées dans ces mots peuvent autoriser les conclusions suivantes :

1° Le squelette qui a été soumis à notre examen est celui d'un sujet probablement masculin, de la taille de 1 mètre 63 environ et certainement âgé de 18 à 20 ans.

2° Ces constatations ne se rapportent en aucune façon à un enfant tel que devrait être le squelette du Dauphin en admettant la tradition historique qui place sa mort et son inhumation à l'âge de dix ans et deux mois.

Signé : Magitot et Manouvrier.

15 Juin 1894.

Une dernière question se posait : les os des membres inférieurs appartenaient-ils au même squelette que la tête ?

Le Dr Bilhaut et moi, nous sommes tentés de le croire pour les motifs suivants :

Les os que nous avons examinés ont un caractère extérieur des plus frappants ; *ils sont de la même teinte.* Un fragment osseux, une épiphyse humérale inférieure, n'appartenant pas au même squelette, puisque les deux humérus de notre sujet étaient complets, n'avaient pas la même coloration ; elle était d'un gris terne tranchant absolument avec la teinte des autres os. L'unité de teinte est donc un argument qui peut avoir une certaine valeur en l'espèce.

La soudure de l'apophyse basilaire, de l'avis du Dr Manouvrier, est un des signes les plus certains de la perfection du squelette dans la voie de l'ossification. Si nous examinons les divers os longs, nous voyons que le terme de l'ossification est, en somme, assez proche pour tous.

On ne peut pas conclure non plus du peu de longueur des humérus pour attribuer les membres supérieurs et les membres inférieurs à des sujets différents. En effet, les calculs admis en anthropologie comme suffisamment exacts pour donner la taille d'un individu par la mensuration, ou des humérus, ou des tibias, ou des fémurs, donnent ici des résultats très concluants. D'après la dimension des tibias, la taille serait de 1 m. 68.

D'après celle des humérus, elle serait de 1 m. 70.

Enfin, d'après celle des fémurs, elle serait de 1 m. 75.

Ces résultats une fois admis, et pour cela nous nous abritons derrière la haute compétence du Dr Manouvrier, il ne reste plus qu'à reconnaître toutes les chances de voir les parties diverses de ce squelette n'appartenir qu'à un seul et même sujet.

Nous avons cru devoir donner ces renseignements supplémentaires pour répondre par avance à certains doutes qui pourraient surgir, et

pour montrer combien l'étude de ce squelette a été faite avec un soin scrupuleux.

Nous n'ajoutons qu'un mot: il se rapporte à la visite faite par notre jeune maître, le Dr Poirier, dont M. le comte de R... et M. P... avaient désiré connaître l'opinion. Devant plusieurs témoins, notre maître a bien voulu confirmer, presqu'en tous points, nos constatations, tout en exprimant la pensée de soumettre le squelette à une commission d'ostéologistes éminents, comme MM. Farabeuf, Sappey, Mathias Duval, etc. Néanmoins, il déclarait, après examen des principaux ossements, pour conclure à « *un âge minimum de seize ans.* »

Dentition historique

M. Oscar Amoëdo, professeur à l'École odonto-technique de Paris, après avoir examiné, en collaboration avec le professeur Poirier, le squelette exhumé au cimetière Sainte-Marguerite, vient de rédiger le rapport suivant (1) :

« 1° Étant donnée l'épaisseur et l'absence de dentelures du bord « libre des incisives ;

« 2° Étant donné que, du côté droit, l'espace laissé par la dispari- « tion de la première grosse molaire (dent de Paris) a été comblé par « la deuxième grosse molaire qui s'est avancée jusqu'à se mettre en « contact avec la deuxième petite molaire, favorisant ainsi le développe- « ment de la dent de sagesse de ce côté;

« 3° Étant donnée la présence des deux dents de sagesse inférieures « qui, toutes deux, ont perforé l'alvéole (celle du côté droit est plus « développée que l'autre;

« 4° Que les dents de sagesse supérieures sont tombées du « maxillaire après la mort; ce qui indique qu'elles n'étaient pas « recouvertes par la paroi alvéolaire et que, par conséquent, elles « étaient prêtes à sortir;

---

1. *Le Matin*, 13 juin 1894.

5° Que l'émail de quelques dents présente des taches jaunes;

« Nous concluons que le crâne examiné devait appartenir à un « individu âgé de dix-huit ans au moins. »

Mentionnons encore, pour être complets, la visite faite par nos distingués confrères, les Drs Chevassus et Cabanès.

Pièce annexée aux présents rapports :

Observations de M. Récamier sur les ossements en question

Faits observés :

Le squelette qu'on me pria d'examiner présente à l'observation les caractères suivants :

Les os ont séjourné longtemps dans la terre ; ces os sont jaunis et altérés en plusieurs endroits.

Les cheveux blonds de la première jeunesse sont conservés.

Le crâne a été scié avant l'inhumation au-dessus du niveau des orbites.

Les sutures des os du crâne sont très apparentes, comme dans la jeunesse.

L'épaisseur du coronal et de l'occipital n'est pas de plus d'une ligne un quart aux endroits les plus épais, de quatre lignes à l'endroit de la protubérance occipitale; en beaucoup d'endroits, les os du crâne n'ont pas une demi-ligne d'épaisseur et même au plus un quart de ligne.

L'ouverture de la boîte osseuse du coronal à l'occipital a six pouces ou seize centimètres; elle a cinq pouces d'un os temporal à l'autre; la mâchoire inférieure mise en place, il y a six pouces du menton au point où le coronal fuit en arrière.

Les mâchoires ont huit molaires, deux canines et quatre incisives chaque; par conséquent, ce sujet avait vingt-huit dents sorties. On voit les dents de sagesse dont l'une était prête à sortir. Les dents sont volumineuses proportionnellement aux mâchoires.

Les os du tronc semblent proportionnés à la tête. Il en manque beaucoup de la colonne vertébrale, des pieds et des mains, ce qui a empêché de monter le squelette.

Les os des membres semblent appartenir à un sujet plus avancé. Les humérus et surtout les fémurs et les tibias disproportionnés avec la tête.

Le sacrum manquant, on n'a pu construire le bassin. Les os des îles semblent appartenir aux sexe masculin.

Les fémurs ont dix-sept pouces deux lignes et les tibias douze pouces six lignes. Les humérus onze pouces et demie et les cubitus onze pouces quatre ou cinq lignes.

1° Les os des membres et les dents semblent appartenir à un sujet de quinze ou seize ans environ ou plus.

2° La tête et les os du tronc, les cheveux et les sutures des os du crâne à un sujet moins avancé, de douze ans environ, car le diamètre antéro-postérieur de la tête, n'étant que de six pouces, ne peut être celui de la tête d'un adulte, dont la tête aurait certainement plus de six pouces d'avant en arrière, et plus de cinq pouces d'un temporal à l'autre ; la hauteur de la face, du menton jusqu'à la courbure du coronal en arrière, n'étant que de six pouces, ne me semble pas dans les proportions d'un adulte. Les côtes et les clavicules sont certainement d'un très jeune sujet.

. . . . . .

Tel est le résultat de l'examen du squelette qu'on a prié d'examiner.

Signé : Récamier

Paris, 25 avril 1847.

Nous ne pouvons mieux terminer ce travail, qu'en citant le récit simple et vrai de M. Montorgueil, présent à l'inhumation de ces restes (*Éclair*, 14 juin 1894) :

« Les différents rapports des médecins, un procès-verbal de « l'exhumation et de la réinhumation ont été joints à des pièces au « millésime de 1894, à l'image de la République, qui ont été mises « dans un tube de verre et ce tube dans un rouleau de plomb hermé- « tiquement clos, et par le commissaire scellé avec de la cire rouge.

« M. Pascal a offert une boîte dorée en forme de cœur qui a reçu « les cheveux blonds.

« Le rouleau des rapports a été placé dans la caisse où les os voisi- « naient pêle-mêle autour du crâne d'ivoire bruni. Un dernier coup « d'œil a été jeté sur ces restes qui peut-être ne réapparaîtront plus « jamais à la lumière du jour, la caisse de bois a reçu son couvercle, « et une enveloppe de plomb a scellé le tout.

Les prières

« Au pied de la chapelle des Ames, à l'endroit même où la bière « fut trouvée, devant un soupirail en croix béant sur un caveau où « blanchissent les os des nonnes qui moururent dans la paix de ce lieu « de sévères délices, une fosse maçonnée a reçu la double caisse et « son macabre dépôt.

« Le prêtre s'est alors avancé revêtu de ses habits sacerdotaux, « précédé de la croix. En présence des assistants têtes nues, au bord « de la fosse, il prononça les prières des morts, bénit le cercueil.

« Touchés par la simplicité de cet appareil religieux, ébranlés dans « nos convictions historiques, bercés par un vent de légendes, dans « ce décor humble et mélancolique si reposant du cimetière à « l'abandon, dont Séverine a donné si justement la sensation dans une « page qui survivra, nous avons vécu là quelques inoubliables « minutes.

« Le prêtre se retira commentant lui-même son intervention. Ne se « doit-il pas à ces pauvres morts et n'était-ce point son office de « donner une oraison à ce chrétien dérangé dans son éternel sommeil? « Qui est ce chrétien? Peu lui importe : « Je sais seulement, dit-il, que « nous sommes unis par les liens de l'Église et que nous vivons sous « le régime de la communauté. »

Par une coïncidence fortuite, il y avait juste quatre-vingt-dix-neuf ans, jour pour jour, qu'en ce même cimetière, 12 juin 1795, les restes du dauphin étaient inhumés.

Paris. — Imp Polyglotte Hugonis, 6, rue Martel.— 6-94

BIBLIOTHÈQUE

La Bibliothèque Université d'Ottawa Échéance		The Library University of Ottawa Date due	
JAN 0 5 2007			
30 JAN 07 2007			

a39003 001237683b

DC 137.3 .B25 1894
BACKER, FELIX DE.
LOUIS XVII AU CIMETIER

CE DC 0137 . 3
.B25 1894
COO BACKER, FELI LOUIS XVII A
ACC# 1068049